Nieuwsbulletin Paro N·O·

[Parodontologiepraktijken Noord- en Oost-Nederland]

Nr 39 • Mei 2025
Eindredactie: Edwin Zeubring
Mail de redacteur: edwin.zeubring@paropraktijktwente.nl
Adreswijzigingen/opzeggingen: office@parofries.nl
Vormgeving: Aat Doek

QR 1

Scan QR code voor lezersenquête

QR 2

Scan QR code voor tabellen behorend bij het artikel over de classificatie en digitale versie bulletin

In deze uitgave

- Interactieve QR code •
- Classificatie van parodontitis, Nederland versus de rest? •
- Het sonderen van implantaten: nuttige diagnostiek of risicovolle handeling? •
- Losse kronen op implantaten •
- NVvP-NVOS najaarscongres 'Kracht van samen' •

PARO PRAKTIJK GRONINGEN PARODONTOLOGIE EN IMPLANTOLOGIE

PPZ Parodontologie Praktijk Zwolle parodontologie & implantologie

PPT Parodontologie Praktijk Twente Parodontologie • Implantologie

PPF PARODONTOLOGIE PRAKTIJK FRIESLAND PARODONTOLOGIE - IMPLANTOLOGIE

PARODONTOLOGIE PRAKTIJK EMMEN

DE PARO DONTO LOOG

gelreland parodontologie parodontologie

umcg Centrum voor Tandheelkunde en Mondzorgkunde

>Interactieve QR codes

Sinds de najaarseditie van dit bulletin is er de mogelijkheid om door middel van het scannen van de QR code een lezersenquête in te vullen. Dit is nog niet massaal gedaan, maar er was een goede respons, waarvoor dank. Hierdoor krijgen wij als parodontologen meer inzicht in de waarde die u hecht aan het Nieuwsbulletin Paro NO. Het gemiddelde rapportcijfer komt uit op 7,8. Wij stellen het erg op prijs als u de moeite wilt nemen de lezersenquête in te vullen. Dit kunt u doen via QR code 1
Casuïstiek en nieuwe ontwikkelingen in het vakgebied worden als meest interessant bevonden, waarbij er ook duidelijk interesse is in het publiceren van meer nieuwe ontwikkelingen. Wat betreft de verschijningsvorm gaat de voorkeur duidelijk uit naar een papieren versie, maar er is zeker ook vraag naar een digitale versie.

Het eerste artikel in deze editie gaat over de classificering van parodontitis. Op het eerste oog wellicht taaie stof en vandaar ook de extra vragen in de lezersenquête omtrent dit onderwerp. Via QR 2 code zijn diverse tabellen betreffende de classificering te vinden, gerelateerd aan het artikel en kunt u tevens een digitale versie van het bulletin openen.

Eventuele vragen of opmerkingen, bijvoorbeeld betreffende het gebruik van de QR codes- kunt u plaatsen via de lezersenquête of rechtstreeks naar de redacteur mailen op bovenstaand e-mailadres. Opzeggingen en adreswijzigingen kunt u vanaf heden naar het e-mailadres sturen dat daaronder vermeld staat •

Edwin Zeubring

<PPT ENSCHEDE

>Classificatie van parodontitis, Nederland versus de rest?

Nederlandse Vereniging voor Parodontologie nvvp

EFP European Federation of Periodontology

AAP The American Academy of Periodontology

In 2018 werd de nieuwe wereldwijde classificatie van parodontitis gepubliceerd door de Europese en Amerikaanse verenigingen voor parodontologie (EFP en AAP). Een wereldwijd systeem leidt niet alleen tot betere onderlinge communicatie, maar geeft ook de mogelijkheid om onderzoeksresultaten internationaal te vergelijken. Voorheen hanteerden we in Nederland de 'van der Velden-classificatie', en keken we naar de omvang (hoeveel elementen zijn aangedaan) en de ernst (mate van botverlies) van de parodontale afbraak. Ook gebruikten we de leeftijdscategorieën juveniel, pre-puberaal, postadolescent en adult. Soms werd nog aangegeven om het ging om een snel progressieve vorm of een niet op therapie- reagerende patiënt.
In 2020 heeft de NVvP een versimpelde versie van de EFP/AAP classificatie (scan de QR code voor inzage) gepubliceerd met daarin aspecten van de van der Velden classificatie, zoals het bepalen stadium en de opbouw met leeftijd, omvang en stadium met andere afkappunten. Aanvullend is het bepalen van de gradering als mate van progressie (mate van botverlies in relatie tot de leeftijd van de patiënt). Deze versimpelde versie is besåchreven in de NVvP richtlijn Parodontale Screening Diagnostiek en Behandeling in de algemene praktijk; www.nvvp.org /de-nieuwe-paro-classificatie of scan de QR code voor inzage.

De oorspronkelijke EFP/AAP classificatie (www.efp.org/education/continuing-education/perio-classification) met 'Staging and Grading' bevat meer nuance door het includeren van complicerende factoren. Hierop zullen we verder ingaan en ook aangeven wat hiervan de consequenties kunnen zijn. Bij 'staging' wordt het stadium van parodontitis bepaald, met behulp van de ernst en de omvang van de parodontale afbraak. Hierbij worden de complicerende factoren meegenomen (tabel 1; via QR 2 code). Bij 'grading' wordt gekeken naar de mate van – al dan niet te verwachten- progressie van de afbraak en de interactie met de algehele gezondheid (tabel 2; via QR 2 code).
Het bepalen van het stadium kan op basis van klinische of röntgenologische metingen, zoals de mate van aanhechtingsverlies en/of parodontale afbraak op röntgenfoto's.

Echter, als een nieuwe patiënt op dit moment weinig parodontale afbraak heeft en bijvoorbeeld twee maanden eerder al zijn ernstig aangedane molaren heeft laten verwijderen, is er dus sprake van een ernstige parodontitis. De slechte kiezen zijn er wel uit, maar de patiënt heeft nog steeds dezelfde vatbaarheid. Daarom is het aantal kiezen dat is verwijderd i.v.m. parodontitis ook bepalend voor het stadium.
Complicerende factoren zoals pockets > 6 mm, verticale botdefecten en furcatieproblemen zorgen ervoor dat een aanvankelijk stadium II een stadium III parodontitis wordt. Deze complicerende factoren dragen bij aan de mate van voorspelbaarheid van een klassieke (initiële) parodontale behandeling. Ook vergroten deze factoren de waarschijnlijkheid dat er aanvullende (chirurgische) behandeling nodig kan zijn en/of verwijzing naar een parodontoloog op zijn plaats is. Opvallend is dat bij de EFP/AAP classificatie het afkappunt van percentage botafbraak van stadium III en IV gelijk is, dat is meer dan 33%. Ook hierin zijn het wederom de complicerende factoren die een verhoging van het stadium kunnen betekenen. Factoren die een stadium III naar een stadium IV parodontitis tillen zijn: kauwfunctiestoornis, secundair occlusaal trauma (mobiliteit ≥ 2), ernstig kaakbot defect, beethoogteverlies, verschuiving / uitwaaiering en minder dan 20 gebitselementen (10 occlusale eenheden). Bij stadium IV zal naast een specialistisch parodontaal behandeltraject ook een orthodontisch/prothetisch/rehabilitatie traject nodig zijn voor het herstel van de mondfuncties. Dit betekent een behandelplanning in een interdisciplinair team van verschillende tandheelkundige disciplines. Soms zijn deze aanwezig in één tandartspraktijk, maar deze kunnen ook uit verschillende praktijken of specialistische behandelcentra komen.
Voor de gradatie wordt de snelheid van de parodontale afbraak bepaald. Dat kan door constatering van klinisch aanhechtingsverlies in een bepaalde tijd of door bewijs van röntgenologisch botverlies in een bepaalde tijd. Als deze gegevens niet beschikbaar zijn, kan dat ook op een indirecte manier door het huidige botverlies aan de leeftijd te relateren. Weinig botverlies met veel biofilm of veel botverlies met weinig tot geen biofilm kunnen ook een indicator zijn voor de gradering. Met deze gegevens kan een snel progressieve parodontitis worden geïdentificeerd. Deze vorm vraagt om een specialistische behandeling door ervaren behandelaars, vaak ook met ondersteuning van antibiotica. Voor deze vorm is verwijzing naar een parodontoloog aan te bevelen.
De NVvP classificatie is een uitgebreide classificatie, helaas ontbreken een aantal belangrijke complicerende factoren en klinische en functionele kenmerken. De mogelijkheid bestaat dat de complexiteit van parodontitis dan onderschat wordt: de behandelbaarheid van de casus wordt makkelijker ingeschat, dan deze in werkelijkheid is. Juist deze extra informatie is van belang om een goede inschatting te doen van de behandelbaarheid in de algemene praktijk en indicatie voor verwijzing naar een parodontoloog al dan niet in samenwerking met andere tandheelkundige disciplines. •

Renske Thomas en Geerten-Has Tjakkes

<De Parodontoloog UMCG/Groningen

>Het sonderen van implantaten: nuttige diagnostiek of risicovolle handeling?

De peri-implantaire mucosa vertoont verschillende overeenkomsten met het gingivale weefsel rondom natuurlijke elementen. Ze bestaat uit goed gekeratiniseerd oraal epitheel dat een manchetachtige barrière vormt die zich via hemidesmosomale verbindingen van het junctioneel epitheel aan de implantaatkraag hecht. Collageenvezels afkomstig van het crestaal bot lopen parallel aan het implantaatoppervlak; doordat ze zich niet in het implantaat kunnen verankeren, is dit weefsel kwetsbaarder voor trauma.

Ontstekingslaesies kunnen zich ontwikkelen in de peri-implantaire mucosa, vergelijkbaar met die rondom natuurlijke gebitselementen, als reactie op de novo plaquevorming. Deze laesies zijn meestal gelokaliseerd tussen het gekeratiniseerde orale epitheel en het junctioneel epitheel. Zonder behandeling kunnen ze zich ontwikkelen tot een dichte ontstekingsinfiltraat, namelijk peri-implantitis.

Diagnostische methoden die veel worden gebruikt in de parodontologie, zoals klinische en radiografische onderzoeken worden ook toegepast om de gezondheid van peri-implantaire weefsels te beoordelen. De parodontale pocketsonde blijft een essentieel instrument voor het bepalen van de pocketdiepte en de positie van de mucosale rand. Bloeding en met name eventuele pusafvloed na sonderen zijn belangrijke indicatoren. Zonder sonderen kan dus geen goede diagnose gesteld worden. Bij sonderen kan zowel een kunststof als een metalen pocketsonde gebruikt worden.

Echter, verschillende factoren beïnvloeden de nauwkeurigheid van het sonderen rondom implantaten, waaronder de positie van de implantaten en het ontwerp en de positie van supragingivale componenten. De unieke anatomie van het zachte weefsel rondom implantaten, met name de parallelle oriëntatie van supracrestale gingivale vezels kan de weerstand en diepte bij het sonderen beïnvloeden, vooral in gebieden met lage weefseldichtheid.

Om de betrouwbaarheid te verbeteren is een meer flexibele kunststof sonde Z. O. Z.

<PPZ ZWOLLE

ontwikkeld (afbeelding 1a). Afbeelding 1b toont de morfologie van de suprastructuur. Afhankelijk van de positie van een implantaat kan de morfologie van de suprastuctuur behoorlijk afwijken ten opzichte van een natuurlijk element.

Dierstudies die het sonderen bij gezonde en ontstoken tand- en implantaatlocaties vergeleken, toonden aan dat de sondepunt in gezonde toestand op beide locaties een vergelijkbare afstand tot de botcrest bereikt (afbeelding 2A en 2B). Onder ontstoken omstandigheden (zoals mucositis en peri-implantitis) bereikt de sondepunt echter consistent een meer apicale positie bij implantaten (afbeelding 2D) dan bij tanden (afbeelding 2C), wat wijst op de lagere dichtheid van het peri-implantaire bindweefsel. Daarom is de sonderingsdiepte bij

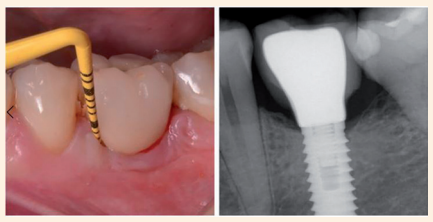

Afbeelding 1a Afbeelding 1b

"Diagnostic methods/parameters to monitor peri-implant conditions"- Monje en Salvi, 2024

implantaten in geval van ontsteking niet direct vergelijkbaar met die bij tanden.

Verschillende studies hebben aangetoond dat een lichte sonderingskracht (0,2–0,25 N) leidt tot consistente penetratiediepten (~1 mm vanaf de botcrest) bij gezonde tand- en implantaatlocaties. Bij ontsteking

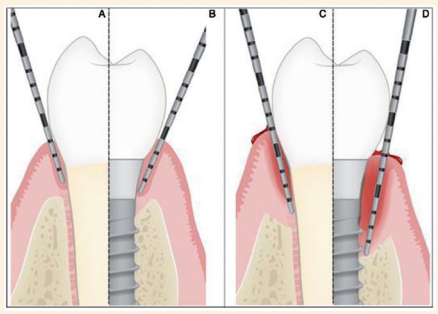

Afbeeldingen 2A t/m 2D

"Diagnostic methods/parameters to monitor peri-implant conditions"- Monje en Salvi, 2024

dringt de sonde echter dieper door in het peri-implantaire weefsel en nadert de botcrest dichter dan bij tandlocaties. Dit benadrukt dat sonderingsdiepte beïnvloed wordt door weefseldichtheid en bevestigt dat sonderen met lichte kracht een betrouwbare diagnostische methode is om gezond van ziek peri-implantaire weefsel te onderscheiden.

Daarnaast heeft onderzoek aangetoond dat gestandaardiseerd sonderen met een kracht van 0,25 N de mucosale barrière niet verstoort en volledige genezing binnen vijf dagen mogelijk is. Klinische nulmetingen dienen 6–8 weken na plaatsing van de kroon te worden vastgelegd, zodra de biologische breedte is vastgesteld samen met een radiografische evaluatie. Het gebruik van een kunststof sonde met een gekalibreerd "click-systeem" dat 20–25 g (0,2–0,25 N) aan kracht uitoefent, kan helpen om de meetconsistentie te waarborgen. •

Gerassimos Karlis en Nektarios Tsoromokos

<PPZ zwolle

>Losse kronen op implantaten

Met enige regelmaat zie ik patiënten met losse kronen op de implantaten.
Soms is de patiënt in paniek want het is verteld dat het implantaat los zit. Om het onderscheid te maken tussen een gedesintegreert implantaat en een los abutment schroef vraag ik eerst of de patiënt klachten zoals pijn in de kaak heeft. Als dat niet zo is en als de solo normaal bot om het implantaat laat zien is het meest waarschijnlijk dat de schroef los zit.
Nu we het tijdperk achter ons hebben gelaten van gecementeerde kronen is de oplossing voor het wederom vastzetten van de schroef relatief gemakkelijk. Verwijderen van de afsluitende vulling en verwijderen van het vulmateriaal in de schacht, verwijderen van de kroon, reinigen van de kroon en het implantaat en opnieuw herplaatsen van de kroon. Dit kost dan hooguit 10 minuten.
Ik schreef relatief gemakkelijk maar helaas kan dat best ook heel lastig zijn. Dit komt omdat er gebruik wordt gemaakt van diverse materialen en diverse wijzen waarop de afsluitend vulling wordt gelegd.

Hierbij geef ik een advies omtrent het gebruik van de juiste techniek en materialen:
Gebruik teflon om de schacht te vullen. Teflon (foto 1) is gewoon te koop bij de bouwmarkt. Het komt op een rolletje van 12 mm breed, 0.1 mm dik en 12 meter lang en kost ongeveer 3 euro per rolletje. Je kunt dan een stukje afknippen van een lengte van 1-3 cm e.e.a. afhankelijk van de lengte van de schacht. Het teflon wordt over de schroefkop geplaatst en enigszins gecondenseerd (foto 2) Hiervoor kan een Ash 49 gebruikt worden. Gebruik geen watje of ander losmazig materiaal om op de schroefkop te plaatsen. Het is namelijk zeer belangrijk dat de schroefkop onbeschadigd blijft. Zorg dat de teflon ongeveer 4-5 mm onder het occlusale of palatinale vlak eindigt. Mocht je toch te weinig teflon hebben gebruikt neem dan gerust een tweede stukje.
Plaats dan de composiet erover met de juiste techniek: etsen, silaniseren en bonding. Omdat een goede hechting aan het zirconium nog altijd moeilijk te verkrijgen is, laat ik het labo-



(foto 1)

(foto 2)

ratorium altijd wat retentiegroefjes slijpen aan de binnenzijde van de schacht.

Tevens is het van het grootste belang te voorkomen dat schroeven los gaan zitten. Hierbij een aantal adviezen:
1. instrueer dat het laboratorium originele abutments gebruikt
2. zet altijd de schroef vast op 35 Ncm (of andere waarde e.e.a. afhankelijk van de specificaties van de implantaatfirma) met een torquesleutel
3. controleer nauwkeurig de occlusie en articulatie. Vooral belasting tijdens articulatie kan loswerken van schroeven in de hand werken
4. indien een patiënt knarst en/of klemt overweeg het maken van een nightguard
5. blijf op de lange termijn de occlusie controleren. Als er gebitsslijtage plaatsvindt kan een implantaat langzaam worden overbelast. Dit kan leiden tot loskomen van de schroeven maar zelfs tot verlies van osseo-integratie, dus implantaat verlies. Als dat het geval is ervaart de patiënt vaak pijn en op de solo is bot verlies rondom het implantaat waarneembaar. •

Olaf Veth

<PPZ zwolle

>Praktijk info

PPG locatie Groningen Ubbo Emmiussingel 17
9711BB Groningen • tel. 050-3130064
e-mail: info@paropraktijkgroningen.nl
www.paropraktijkgroningen.nl

PPG locatie Veendam Molenstreek 13
9641HA Veendam • tel. /e-mail/website: zie PPG

PPZ Groot Weezenland 15 • 8011 JV Zwolle
tel. 038-4222003
e-mail: info@paropraktijkzwolle.nl
www.paropraktijkzwolle.nl

PPT Institutenweg 10 • 7521 PK Enschede
tel. 053-4300024
e-mail: info@paropraktijktwente.nl
www.paropraktijktwente.nl

PPF Bredyk 1b, 9084 AG Goutum
tel. 058-2160462 • e-mail: info@parofries.nl
www.parofries.nl

PPE Boslaan 6 • 7811 GJ Emmen
tel. 0591-645005 • e-mail: info@paro-emmen.nl
www.paro-emmen.tandartsennet.nl

DE PARODONTOLOOG Helperplein 21
9721 CX Groningen • tel. 050-7271511
info@deparodontoloog-groningen.nl
www.deparodontoloog-groningen.nl

GELRELAND PARODONTOLOGIE
Groenmarkt 22 • 7201 HZ Zutphen
tel. 085-2732335 • e-mail: info@gelreland.nl
www.gelreland.nl

UMCG Ant. Deusinglaan 1
9713 AV Groningen • tel. 050-3633092
Afspraken polikliniek en halitose 050-3637505
e-mail: ctm@umcg.nl • www.ctm.umcg.nl

>NVvP-NVOS najaarscongres 'Kracht van samen'

De samenwerking met de Nederlandse Vereniging voor Orthodontische Samenwerking (NVOS) leverde eind vorig jaar een boeiend congres op waar het belang van een multidisciplinaire aanpak weer heel duidelijk naar voren kwam.

Dr Nestor Tzimpoulos opende het congres met een flitsende presentatie waarbij de behandeling van trauma centraal stond. Diverse casussen werden getoond waarbij timing en follow-up een belangrijke rol spelen maar ook de nauwe samenwerking tussen parodontoloog, endodontoloog en orthodontist van essentieel belang zijn voor een goede uitkomst van de behandeling.

Prof. Conchita Martinez, orthodontist liet haar licht schijnen op de orthodontische behandeling van patiënten met stage III en IV parodontitis waarbij pathologische randverplaatsing is opgetreden. De behandeling zal zeker niet gestart worden gedurende de parodontale behandeling. Echter, wanneer er regeneratieve procedures uitgevoerd zijn is het ook niet raadzaam te wachten tot 6 maanden later: betere resultaten worden bereikt wanneer reeds 4 weken na de ingreep gestart wordt met de orthodontische behandeling.

Een goede mondhygiëne is belangrijk voor parodontale gezondheid. In het kader hiervan werd bekeken of er verschil was in het gebruik van vaste apparatuur of aligners. Tegen de verwachting in bleek de soort apparatuur hierin geen verschil te maken, ook AI is de tandheelkunde binnengeslopen.

Dr. Christoph Ramseier zag hier duidelijk toekomst in met betrekking tot onder andere diagnostiek en behandelplanning maar ook in communicatie en voorlichting. Ook Dental Coach werd door hem genoemd als duidelijk voorbeeld.

Dat gingivarecessies een probleem zijn en met name na orthodontische behandeling veelvuldig voorkomen werd onder de aandacht gebracht door Prof. Christos Katsaros.

Bij patiënten jonger dan 16 jaar kwamen recessie op latere leeftijd minder voor.
Is er recessie opgetreden dan kan orthodontische herbehandeling noodzakelijk, al dan niet in combinatie met mucogingivale chirurgie. Hiervan liet Dr. Natsha Lioubavina een aantal chirurgisch behandelde casussen zien.

Afsluitend vond de presentatie plaats van Prof. Yijen Ren, hoogleraar orthodontie in Groningen.

Zij maakte duidelijk dat lichte krachten zeer effectief zijn en verhoging van de kracht de randverplaatsing niet versneld.
Ook corticotomie levert na 7 maanden geen duidelijk voordeel meer op. Risico's zoals negatieve effecten op de 'bone turnover,' schade aan het parodontium en wortelresorptie kunnen niet uitgesloten worden.

Haar boodschap was dan ook

'SLOW DOWN IS THE BEST WAY TO SPEED UP'.

Mady-Ann Lie

<PPG groningen