

In deze uitgave

- Terugblik en inspelen op de toekomst •
- EuroPerio9 •
- Nieuwe classificatie gingivitis en parodontitis •
- Synergie tussen parodontologie en orthodontie ten aanzien van mucogingivale behandelmogelijkheden •
- Nieuws •

PARO
PRAKTIJK GRONINGEN • PARODONTOLOGIE EN IMPLANTOLOGIE

PPZ Parodontologie
Praktijk Zwolle
parodontologie & implantologie

PPT Parodontologie Praktijk Twente
Parodontologie • Implantologie

PPF PARODONTOLOGIE PRAKTIJK FRIESLAND
PARODONTOLOGIE • IMPLANTOLOGIE

PARODONTOLOGIE
PRAKTIJK EMMEN

DE PARO
DONTO
LOOG

UMCG Centrum voor Tandheelkunde en Mondzorgkunde

gelreland
parodontologie • implantologie

> Terugblik en inspelen op de toekomst

Degenen die aanwezig zijn geweest op EuroPerio9 zullen het ermee eens zijn dat Amsterdam even de Paro hoofdstad van de wereld was. Op een professioneel hoog niveau werd op een relaxte manier een internationaal eerbetoon aan de parodontologie en implantologie gegeven. Vele records, waaronder een bezoekersaantal van ruim

10.000 deelnemers uit 11 landen, werden gebroken. In de recent verschenen 100e editie van 'Fundamenteel', de nieuwsbrief van de NVvP, wordt uitgebreid verslag gedaan.

Met alle kennis en informatie die verkregen is op EuroPerio hebben we als zorgverleners een positief toekomstperspectief.

In dit bulletin wordt enige aandacht besteed aan de, op EuroPerio9 aangekondigde, nieuwe classificatie voor parodontale en peri-implantaire aandoeningen. Deze nieuwe richtlijn zal nog verder worden uitgewerkt. Op het NVvP-najaarscongres Dentech op 23 november in Ede zal onder andere

ingespeeld worden op verdere innovatie in de parodontologie. Een mooi vervolg, op nationaal niveau, om bij aanwezig te zijn. •

EDWIN ZEUBRING

<PPT ENSCHEDE

> EuroPerio9

De parodontologen van Noord-Oost Nederland zijn van 20-23 juni afgereisd naar Amsterdam voor EuroPerio. Dit is wereldwijd het grootste congres op het gebied van de Parodontologie en Implantologie met meer dan 10.000 deelnemers van over de hele wereld.

Het congres vindt eens in de drie jaar plaats en het was een uniek moment, dat de 9e editie plaatsvond in Amsterdam.

Op alle dagen van het congres werden er simultane sessies aangeboden over uiteenlopende onderwerpen. Per sessie kwamen meerdere sprekers aan bod, met uiteenlopende onderwerpen, van praktisch en

klinisch zeer relevant tot meer basaal wetenschappelijk. Onderwerpen als preventie van parodontitis, preventie van peri-implantitis, halitose, behoud van bot na extractie, behoud of extractie van elementen, parodontaal plastische chirurgie, regeneratie, stand van kennis over de etiopathogenese van parodontitis, genetica en ook kennis over ontsteking en infectie. Ook was er aandacht voor de rol van algemene gezondheid waaronder de rol van diabetes, voeding, obesitas en cardiovasculaire aandoeningen op mondgezondheid. Een aantal sessies was uniek en nooit eerder vertoond tijdens EuroPerio. Tijdens een live chirurgie werd een patiënt

met een recessie bij een implantaat behandeld met een bindweefseltransplantaat. Je kon tijdens de chirurgie vragen stellen en op deze manier kennis maken met de nieuwste behandeltechnieken. Bij een andere lezing werden 3-D opnamen getoond van regeneratieve chirurgische behandelingen bij natuurlijke elementen en implantaten. Je kon zo letterlijk in het defect kijken. Hiermee kon je de chirurgische technieken voorzien van commentaar van de behandelaar volgen om op een voorspelbare manier parodontale regeneratie uit te voeren. De hele vrijdagochtend was gewijd aan de nieuwe classificatie van parodontale



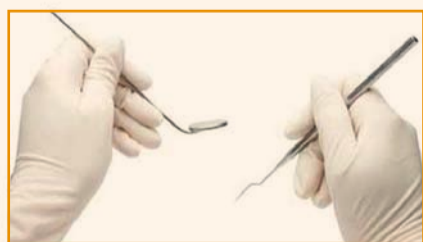aandoeningen en peri-implantaire infecties, n.a.v. een gezamenlijke publicatie van de Europese en Amerikaanse parodontologieverenigingen (EFP en AAP). Hierover volgt later meer informatie. •

GEERTEN HAS TJAKKES EN RICHARD KOOP

<DE PARODONTOLOG GRONINGEN

<GELRELAND PARODONTOLOGIE ZUTPHEN

> Nieuwe classificatie gingivitis en parodontitis



Tijdens het EuroPerio congres van afgelopen juni in Amsterdam is de nieuwe "Classification of Periodontal and Peri-Implant Conditions" gepresenteerd.

Deze classificatie is voortgekomen uit de World Workshop welke gehouden is in november 2017. De oude internationale classificatie stamde uit 1999 en deze was duidelijk aan verfrissing toe. De oude classificatie werd overal ter wereld gebruikt behalve in Nederland want wij hebben de classificatie van Van der Velden hier aangehouden. In de classificatie van Van der Velden wordt gekeken naar de ernst van de afbraak (bot- of aanhechtingsverlies),

de omvang van de aandoening (hoeveel elementen zijn aangedaan), de leeftijd van de patiënt en de klinische kenmerken (bijvoorbeeld necrotisch of snel progressief).

De gehele opzet is zodanig dat de nieuwe classificatie relatief gemakkelijk kan worden aangepast als nieuwe informatie over de ziekten bekend wordt.

De huidige inzichten in de wetenschap hebben geleid tot een classificatie die beter in staat is de status en de activiteit van parodontale ziekten te beschrijven waarbij ook de verwachte respons van de behandeling wordt meegenomen. Daarnaast kan de parodontitis worden beschreven als een manifestatie van een systemische aandoening of als het resultaat van lokale factoren (bijvoorbeeld overhangende restauraties of trauma van occlusie). Binnen het hoofdstuk van de parodontitis is er geen sprake meer van adulte of juveniele parodontitis. Voor het onderscheid tussen verschillende leeftijdsgroepen

werd te weinig bewijs gevonden. In het nieuwe systeem wordt allereerst het stadium waarin de ziekte zich bevindt aangegeven. Daarin herkennen we de classificatie van Van der Velden, want de ernst en omvang van de afbraak wordt hierin beoordeeld. Daarnaast worden complicerende factoren als furcaties, verticaal botverlies, ontbreken van elementen en occlusale problemen meegenomen in de stadiëring. Als tweede stap wordt er in de gradering de mate van progressie aangegeven. Dit kan aan de hand van vergelijking met eerdere informatie, maar ook aan de hand van de hoeveelheid afbraak in relatie tot de hoeveelheid biofilm (bv. weinig plaque met veel botafbraak, of veel plaque en weinig botafbraak). Tevens worden modifierende factoren als roken en diabetes in deze gradering meegenomen. Deze gradering is dus een inschatting voor het risico van een eventuele progressie en verwachting van de respons op de behandeling.

Het lijkt op het eerste gezicht complex maar als het in een juist schema staat dan is er prima mee te werken en is het best overzichtelijk. Tevens geeft het een eerlijker beeld van de complexiteit van parodontitis. Niet alle patiënten met parodontitis zijn hetzelfde en de focus van de behandeling zal dan ook per patiënt verschillen. Aardig is ook om te zien dat er nagedacht is over verschillende definities van parodontale gezondheid. Dat is meer dan de afwezigheid van ziekte/ontsteking.

Momenteel buigt de Nederlandse Vereniging voor de Parodontologie zich over de classificatie en zal zich beraden wanneer en hoe de classificatie in Nederland wordt ingevoerd. Er zal een vertaling vanuit het Engels moeten worden gemaakt zodat iedereen hierover goed kan worden geïnformeerd. Tevens zal er een uitleg voor onze patiënten moeten komen. Een hele klus! In de volgende editie van dit bulletin en in andere media zal nadere informatie gegeven worden. •

OLAF VETH

<PPZ ZWOLLE

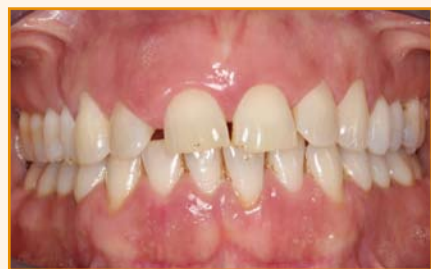> Synergie tussen parodontologie en orthodontie ten aanzien van mucogingivale behandelmogelijkheden

November 2017 vond het NVvP najaarscongres "Perio on the Move" plaats. De synergie tussen de parodontologie en de orthodontie kwam tijdens de verschillende duo-presentaties goed naar voren.

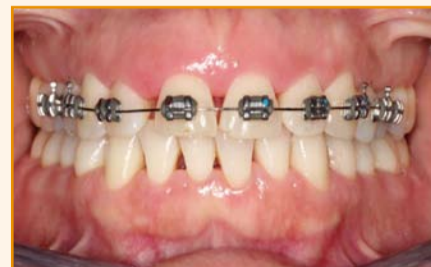Synergie staat voor samenwerking en houdt in dat het samengaan van delen meer oplevert dan alle delen apart. Deze definitie is ook toepasbaar in de relatie tussen orthodontie en parodontologie bij de behandeling van patiënten. Aan de hand van enige casuïstiek zal ik hier de muco-gingivale bijdrage illustreren.

Voortschrijdende parodontitis kan veranderingen teweegbrengen in de tandstand en occlusie. Door functie en/of parafunctionaliteit kunnen elementen nog verder verplaatsen. Dit wordt secundair occlusaal trauma genoemd. Kenmerkend zijn rotaties en spacing van het bovenfront en supra-positie van de laterale incisieven. Daarnaast wordt vaak een toename van overbite en overjet gezien, evenals protrusie ten gevolge van de ongunstige belasting.

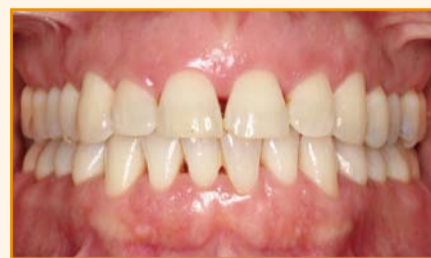Bij patiënten met parodontitis kan orthodontische behandeling plaatsvinden wanneer de infectie onder controle is. De patiënte van afbeelding 1a stond op het punt om een traject van initiële therapie en parodontale chirurgie te doorlopen en had nadien de wens esthetiek te verbeteren. De orthodontische behandelduur betrof 9 maanden (Afb. 1b en 1c). Bij een onregelmatige tandstand kan orthodontische regulatie de plaquebeheersing bevorderen voor een duurzaam resultaat op de lange termijn.



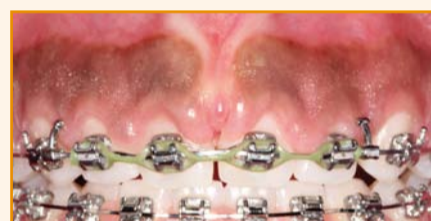
Afb. 1a. Intake



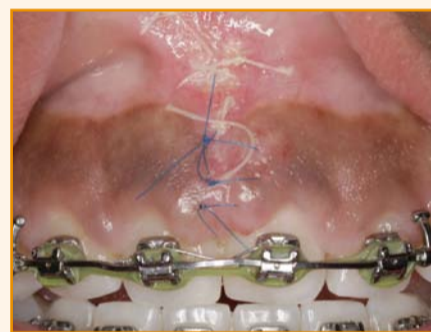Afb. 1b. Start orthodontie



Afb. 1c. Na 6 maanden orthodontie



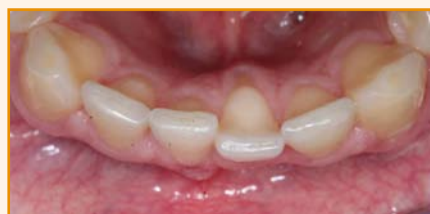Afb. 2a



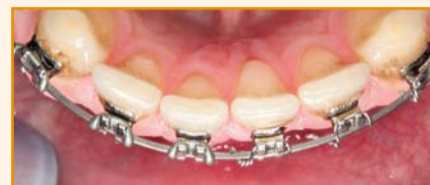Afb. 2b

Soms wordt de positie van de elementen door de aanwezige bindweefselvezels bepaald en is volledige diasteemsluiting niet te bewerkstelligen (Afb. 2a). Deze 15-jarige patiënt werd verwezen voor hulp bij sluiting van het diasteem 11-21 ondanks langdurige pogingen met vaste orthodontische apparatuur. Interessant feit aan deze casus is dat slechts 1 week na behandeling het diasteem gesloten lijkt te zijn (Afb. 2b).

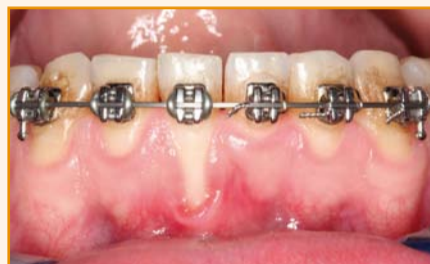Een terugkerend probleem in de parodontologie is de gingivale recessie. Op basis van onderzoek is bekend dat een recessie zich



Afb. 3a



Afb. 3b



Afb. 3c

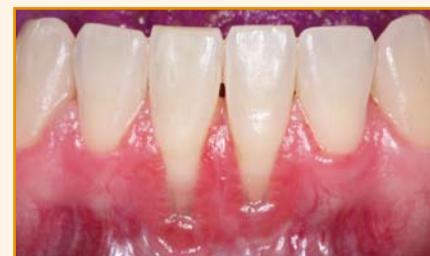enkel kan ontwikkelen wanneer er een dehiscentie van het onderliggende bot aanwezig is. Dit wordt gedictieerd door de positie van het element binnen de alveolaire processus. Een belangrijke rol speelt de orthodontie in het ontstaan alsmede het behandelen van recessies. Een correcte (re)positionering van het element binnen de gebitsboog zal de recessie doen verminderen of soms zelfs verdwijnen.

Een goed voorbeeld is de casus in afbeelding 3a waarbij door overmatige rotatie zowel aan linguale als buccale zijde een recessie is ontstaan. Na 6 maanden (Afb. 3b en 3c) van orthodontische regulatie is de linguale recessie sterk gereduceerd en is buccaal een verbeterde uitgangssituatie ontstaan voor recessiebedekkende therapie.

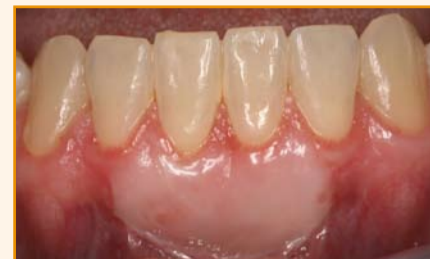In editie 24 van dit bulletin werden hier twee fraaie voorbeelden van weergegeven door collega's van de Weerdhof en Oortgiesen.

Wanneer orthodontische herpositionering ongewenst of onmogelijk is, omdat er sprake is van een minimale breedte van de botlamel, kan recessiebedekking middels een gecombineerd transplaat van bindweefsel en epitheel geïndiceerd zijn om voldoende stabiliteit van de gingivale weefsels te bewerkstelligen (Afb. 4a en 4b). Enige discrepantie in weefseltextuur is dan onvermijdelijk.

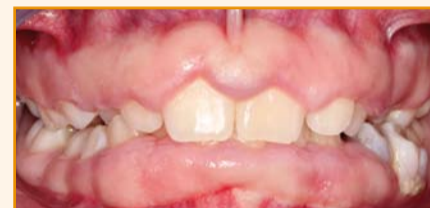Voorafgaand aan de orthodontische behandeling met vaste apparatuur kan hyperplasie van de gingiva soms een probleem vormen. Dit meisje van 14 laat dit duidelijk zien (Afb. 5). Wanneer gingivahyperplasie optreedt tijdens orthodontische therapie dan zal



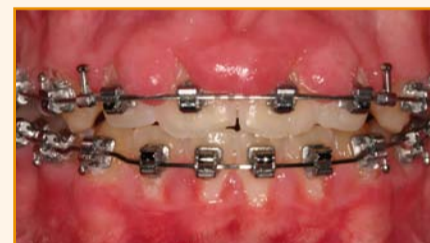Afb. 4a



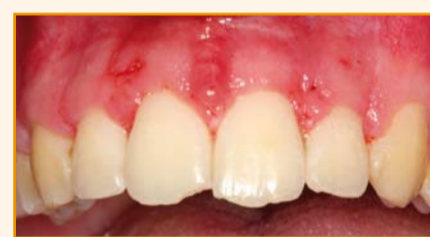Afb. 4b



Afb. 5



Afb. 6a



Afb. 6b

3 maand na verwijdering van de vaste apparatuur de gingiva veelal weer gereduceerd zijn tot normale proporties (Renkema et al. 2010). Bij forse zwelling of gevoeligheid kan correctie van de gingiva alsnog geïndiceerd zijn (Afb. 6a en 6b).

In de vorige editie van dit bulletin liet de bijdrage van collega Vroom duidelijk zien dat in geselecteerde gevallen met mucogingivale chirurgie een gummymile tot acceptabele proporties kan worden teruggebracht en daardoor invasieve orthodontische chirurgie kan worden voorkomen. ●

JEROEN ZWEERS

> Praktijk info

PPG locatie Groningen Ubbo Emmiusingel 17
9711 BB Groningen • tel. 050-3130064
e-mail: info@paropraktijkgroningen.nl
www.paropraktijkgroningen.nl

PPG locatie Veendam Molenstreek 13
9641 HA Veendam • tel. /e-mail/website: zie PPG

PPZ Groot Weezenland 15 • 8011 JV Zwolle
tel. 038-4222003
e-mail: info@paropraktijkzwolle.nl
www.paropraktijkzwolle.nl

PPT Auke Vleerstraat 5 • 7521 PE Enschede
tel. 053-4300024
e-mail: info@paropraktijktwente.nl
www.paropraktijktwente.nl

PPF Bredyk 1b, 9084 AG Goutum
tel. 058-2160462 • e-mail: info@parofries.nl
www.parofries.nl

PPE Boslaan 6 • 7811 GJ Emmen
tel. 0591-645005 • e-mail: info@paro-emmen.nl
www.paro-emmen.tandartsennet.nl

DE PARODONTOLOOG Helperplein 21
9721 CX Groningen • tel. 050-7271511
info@deparodontoloog-groningen.nl
www.deparodontoloog-groningen.nl

UMCG Ant. Deusinglaan 1
9713 AV Groningen • tel. 050-3633092
Afspraken polikliniek en halitose 050-3637505
e-mail: CTM@med.umcg.nl • www.ctm.umcg.nl

GELRELAND PARODONTOLOGIE
Groenmarkt 22 • 7201 HZ Zutphen
tel. 085-2732335 • e-mail: info@gelreland.nl
www.gelreland.nl

> Nieuws

PPT

Per 1 september j.l. is parodontoloog NVvP Richard Koop gestopt met zijn werkzaamheden in de PPT in verband met privé-omstandigheden en met uitbreiding van werkdagen bij Gelreland Parodontologie.

Per 8 oktober is parodontoloog Mercedes Fernandez 3 dagen per week in de PPT werkzaam. Mercedes komt uit Bolivia waar ze in 2002 haar tandartsdiploma behaalde. Na enthousiast te zijn geworden tijdens een internationale uitwisseling heeft zij bij de Katholieke Universiteit Nijmegen haar post-initiële opleiding Parodontologie en Implantologie voltooid in 2010 (EFP-erkend). In april 2017 is ze gepromoveerd aan het



Academisch Centrum Tandheelkunde te Amsterdam. Haar promotieonderzoek was op het gebied van orale microbiologie in samenwerking met de afdelingen Parodontologie en Implantologie. Ze bestudeerde niet-kweekbare bacteriën in verband met preventie en behandeling van parodontale aandoeningen en peri-implantitis. Dit was een unieke uitdaging, aangezien kennis over niet-kweekbare bacteriën een groot hiaat is in de parodontologie. Ze werkte in verschillende specialistische mondzorgpraktijken. Haar interesse gaat uit naar de raakvlakken tussen de implantologie en de parodontologie. ●